Cykl: Proces planowania leczenia – sprawdzone protokoły w różnych sytuacjach klinicznych

Część 3

Jakub Urban

Dr n. med., absolwent Śląskiego Uniwersytetu Medycznego. Laureat III Międzynarodowej Konferencji Naukowej Studentów Uczelni Medycznych. W latach 2010-2013 wykładowca akademicki Śląskiego Uniwersytetu Medycznego w Katedrze Chirurgii Stomatologicznej w Bytomiu. Absolwent Kois Center i Dawson Academy. Uzyskał Międzynarodowy Certyfikat Śródziemnomorskiego Instytutu Protetycznego w Hiszpanii i Wydziału Protetyki Stomatologicznej Uniwersytetu Północnej Karoliny w USA. Uczestnik kursów chirurgicznych Steigmann Institute – Neckargemund/Heidelberg. Od kilku lat prowadzi kursy doskonalące dla lekarzy dentystów z zakresu endodoncji mikroskopowej i planowania leczenia z elementami okluzji funkcjonalnej.

Wstęp do cyklu

W codziennej pracy stomatologa stajemy często przed dylematem postawienia właściwej diagnozy i poprowadzenia odpowiedniego postępowania terapeutycznego. Kluczem do osiągnięcia sukcesu jest usystematyzowanie tej wiedzy – poukładanie jej w powtarzalne i przewidywalne schematy. W wielu przypadkach przy zastosowaniu sprawdzonych procedur diagnostycznych, takich jak wywiad, badanie zewnątrz-i wewnątrzustne oraz badanie rentgenowskie, jesteśmy w stanie trafnie ustalić rozpoznanie i zastosować odpowiednie leczenie. Bardzo często problem nie dotyczy konkretnej struktury czy obszaru, a jest składową różnych przyczyn nakładających się na siebie. W pierwszym z prezentowanych artykułów przedstawiono jeden z możliwych sposobów diagnozowania i leczenia braków ilościowych tkanek twardych zębów. Omówiono w nim ich przyczyny oraz najważniejsze aspekty planowania postępowania terapeutycznego. Uzupełnieniem tego zagadnienia będzie czwarta część cyklu, w której, opierając się na przypadkach medycznych, krok po kroku zostaną przedstawione przeprowadzone rekonstrukcje u pacjentów. Zdarzają się przypadki medyczne, które za każdym razem stanowią wyzwanie, mimo doświadczenia klinicznego. Doskonałym tego przykładem są choćby resorpcje tkanek twardych i złamania urazowe zębów. Druga i trzecia część cyklu będzie poświęcona tym dwóm wybranym zagadnieniom, by Czytelnik mógł prześledzić cały proces podejmowania decyzji, sekwencjonowania leczenia i zarządzania powikłaniami. W ostatnim artykule, również na podstawie przypadków medycznych, starano się pokazać w sposób praktyczny, jakie są możliwości terapeutyczne i jak prowadzić rehabilitację u pacjentów bezzębnych. Duża ilość zdjęć powinna dać praktyczne wyobrażenie, jak powinien wyglądać proces leczenia danego pacjenta i usystematyzować wiedzę z zakresu planowania.

Resorpcja wewnętrzna zęba siecznego przyśrodkowego w dwóch odsłonach. Leczenie zachowawcze oraz implantoprotetyczne w odcinku przednim

Jakub Urban[1], Tomasz Sypień[2]

Resorption of the internal central incisor in two cases. Conservative and implantoprosthetic treatment in the anterior region

Praca recenzowana

[1]Indywidualna Praktyka Lekarska, Bielsko-Biała; Stomatologia Sypień, Bielsko-Biała

[2] Lekarz stomatolog, lekarz medycyny, certyfikowany implantolog. Diplomate DGOI, ICOI, PSI. Absolwent KOIS Center w Seattle USA – uzyskał tytuł Mentora. Absolwent MPI-IPP oraz Curriculum implantologicznego dr Mariusa Steigmanna z Heidelbergu. Uczestnik kursów Hürzeler/Zuhr Dental Education Institute w Monachium. Członek Polskiej Akademii Stomatologii Estetycznej (PASE). Autor i współautor prac naukowych z dziedziny stomatologii – implantoprotetyki oraz medycyny ogólnej – endokrynologii.

Streszczenie
Przywrócenie funkcjonalno-estetycznego stanu zębów w odcinku przednim jest kluczowym czynnikiem sukcesu terapeutycznego w stomatologii estetycznej. W codziennej praktyce możemy się spotkać z przypadkami resorpcji patologicznej zębów, które niejednokrotnie mogą powodować utratę zęba. Wybór metody leczenia, określenie jej zakresu i rokowania dla danego zęba nastręcza wiele dylematów w praktyce stomatologicznej.

Abstract
Restoring the functional and aesthetic condition of the teeth in the anterior region is a key factor of therapeutic success in cosmetic dentistry. In everyday practice, we can encounter cases of pathological tooth resorption, which can often result in tooth loss. The choice of treatment method, determining its scope and prognosis for a given tooth poses many dilemmas in dental practice.

Hasła indeksowe: leczenie kanałowe, resorpcja wewnętrzna, implant zębowy

Key words: endodontic treatment, internal resorption, dental implant

Prawidłowe rozpoznanie i dobór odpowiedniej metody leczenia są szczególnie kluczowe w odcinku estetycznym. W obrębie okna estetycznego ocenie podlega zarówno ząb pod kątem biomechanicznym, jak i estetycznym oraz cały kompleks dziąsłowy.

Jednym z nierzadko występujących problemów w obrębie zębów przednich jest proces resorpcji tkanek twardych zęba. Początkowo przebiega on bezobjawowo, w późniejszym czasie może stwarzać problemy, które będą wymagać natychmiastowej interwencji stomatologicznej. Resorpcja korzenia to proces, który może prowadzić do ekstrakcji zęba.

Istotą procesu jest uszkodzenie zębiny lub cementu oraz odczyn zapalny z tworzeniem się ziarniny i komórek mających zdolność rozsysania tkanek twardych zęba i kości. W obrębie zmiany następuje zwiększenie stężenia cytokin prozapalnych: IL-1, IL-6, IL-11, TNF-α. Etiologia resorpcji korzenia obejmuje dwa czynniki: uraz i stymulację. Kontynuacja procesu aktywnej resorpcji zależy od stymulacji komórek osteoklastów. Dlatego należy zidentyfikować różne typy resorpcji korzeni w zależności od czynników stymulujących. Wtedy możliwe będzie odwrócenie tego procesu przez usunięcie czynnika etiologicznego (1, 2, 3).

Czynnikami usposabiającymi mogą być:

- urazy mechaniczne;
- przyczyny biologiczne (miazgowe, ozębnowe);
- czynniki ogólnoustrojowe (choroby układowe i zaburzenia wewnątrzwydzielnicze – między innymi nadczynność i niedoczynność przytarczyc, zespół Turnera, choroba Gauchera).

Urazy mechaniczne obejmują szerokie spektrum – od urazów pojedynczych zębów i jatrogenii po zabiegach chirurgicznych do sytuacji nadmiernego ucisku przez zatrzymany ząb, guz lub leczenie ortodontyczne z wykorzystaniem nadmiernych sił. Czynniki chemiczne również mogą spowodować rozwój procesu resorpcyjnego.

Problemem związanym z zębami pozbawionymi żywej miazgi jest zachodzące z czasem stopniowe przebarwienie. Szybkość zmiany barwy takiego zęba zależy głównie od jakości leczenia kanałowego oraz zastosowanych materiałów do wypełnienia kanału i korony zęba. Przebarwienie takie, czyli najczęściej przyciemnienie zęba o różnym stopniu nasilenia, dotyczy tylko zęba leczonego kanałowo, dlatego też, by poprawić kolor zęba, stosuje się zabieg wybielania wewnętrznego. Jest to zabieg estetyczny. Środki wybielające działają z różną siłą na tkanki zęba w zależności od stężenia i rodzaju preparatu wybielającego.

Zbyt duża preparacja komory zęba, niezabezpieczenie blokerem ujścia kanału i ścian osiowych oraz niestosowanie wkładki dezaktywującej w postaci wodorotlenku wapnia zwiększają możliwość wystąpienia powikłań wybielania w postaci resorpcji przyszyjkowej (4).

Użycie preparatu mocno stężonego (na przykład nadboran sodu i 30% H_2O_2) daje 6-8% prawdopodobieństwo resorpcji przyszyjkowej. Zastosowanie dodatkowo ciepła zwiększa ryzyko do 18-25%. Resorpcja przyszyjkowa następuje zazwyczaj po około pół roku od zabiegu wewnętrznego wybielania.

Ze względu na miejsce powstawania procesu chorobowego resorpcję dzielimy na wewnętrzną (rozpoczynającą się w zębinie) oraz zewnętrzną (rozpoczynającą się w cemencie) (tab. I). Resorpcja wewnętrzna może mieć charakter zapalny lub zastępczy (obliteracje). Zewnętrzna może być umiejscowiona wierzchołkowo lub bocznie. Ze względu na rozległość procesu chorobowego możemy wyróżnić resorpcję powierzchowną oraz głęboką (postępującą) (5).

Resorpcja wewnętrzna rozpoczyna się zawsze w zębinie od strony jamy zęba i szerzy w kierunku cementu. Występuje rzadziej niż resorpcja zewnętrzna. Częściej pojawia się w zębach przednich. Powstaje w zębach z miazgą żywą znajdującą się w stanie zapalenia przewlekłego. Najczęściej tworzy symetryczne ogniska kształtu okrągłego lub owalnego o gładkich, odgraniczonych brzegach. Częściej występuje jako resorpcja głęboka – postępująca, mogąca doprowadzić do powstania perfora-

TABELA I. Radiologiczne różnicowanie resorpcji wewnętrznej i zewnętrznej

Radiologiczne różnicowanie resorpcji wewnętrznej z zewnętrzną		
	Wewnętrzna	Zewnętrzna
Zarys ubytku	regularny, odgraniczony	nieregularny, poszarpane niejednorodnie wysycone brzegi
Umiejscowienie względem osi zęba	symetrycznie	asymetrycznie
Stosunek do jamy zęba	„związanie" powstającego ubytku ze światłem jamy zęba	ubytek nałożony na jej przebieg
Położenie względem przebiegu kanału na zdjęciu rentgenowskim przy zmianie projekcji	nie ulega zmianie	zmienia swoje położenie dystalnie lub mezjalnie

cji ściany kanału; najczęściej towarzyszy jej ognisko resorpcji w kości. Możemy wyróżnić resorpcję zapalną (jama resorpcyjna o różnym umiejscowieniu i kształcie, mająca tendencję do postępowania i perforacji do *periodontium)* albo zastępczą (prowadzi w efekcie do obliteracji komory lub kanału). W większości przypadków przebiega bezobjawowo. Gdy resorpcja jest umiejscowiona w komorze, może wystąpić różowa plama spowodowana przeświecaniem ziarniny przez ścieńczałe tkanki. W badaniu radiologicznym obserwuje się poszerzenie światła kanału lub komory. Jeżeli istnieje perforacja – elektroda endometru wprowadzona do światła kanału od razu wskazuje otwór wierzchołkowy (przepływ prądu odbywa się drogą perforacji).

Najczęstszym czynnikiem stymulującym resorpcję korzenia jest zakażenie miazgi. Klinicznie zęby zwykle nie wykazują objawów we wczesnym okresie procesu, a resorpcję można stwierdzić na tym etapie jedynie na zdjęciach rentgenowskich. Jednak w miarę postępu procesu zęby mogą stać się objawowe. W badaniu radiologicznym (RVG, OPG, CBCT) obserwuje się ubytki na zewnętrznej powierzchni korzenia zębiny i przyległej kości lub w wewnętrznych ścianach zębiny kanału korzeniowego (6).

Resorbujące komórki w resorpcji wewnętrznej mają pochodzenie odmiazgowe. Dlatego kluczowe staje się usunięcie miazgi wraz z ziarniną. Z tego powodu antyseptyczne leczenie kanałowe jest przewidywalną formą leczenia w tego typu resorpcji.

W przypadku resorpcji wewnętrznej perforującej do kości lub zewnętrznej głęboko umiejscowionej, lub/i rozległej najbardziej przewidywalne leczenie jest radykalne i polega na ekstrakcji zęba. Przy małych resorpcjach wewnętrznych perforujących i sprzyjającym umiejscowieniu można podjąć próbę leczenia zachowawczego za pomocą zamknięcia perforacji od strony kanału korzeniowego.

Przypadek 1

Leczenie zachowawcze – przypadek resorpcji wewnętrznej

Pacjent, lat 35, zgłosił się w 2014 r. w związku z urazem zęba 21 (ryc. 1). Podczas badania przedmiotowego ząb reagował prawidłowo – nieznaczny ból na opukiwanie związany z urazem zęba, ruchomość prawidłowa, brak przemieszczenia. Na zdjęciu rentgenowskim nie stwierdzono złamania korzenia. W momencie zgłoszenia pa-

cjenta jedynym możliwym do wykonania i oceny badaniem obrazowym było zdjęcie pantomograficzne. Podstawą diagnostyki w takich przypadkach jest zdjęcie zębowe wewnątrzustne. Mimo zalecenia kontroli w ciągu najbliższych miesięcy pacjent pojawił się w gabinecie dopiero w 2016 r. z powodu znacznych dolegliwości występujących przy nagryzaniu, skutkujących okresowym samoistnym bólem. Na wizycie w celu udzielenia pomocy doraźnej pacjent nie wyraził zgody na badanie radiologiczne kontrolne. Opukiwanie pionowe powodowało duże dolegliwości bólowe – zdecydowano się na leczenie kanałowe zęba 21. W trakcie leczenia endodontycznego występowały niedokładne odczyty endometru. Po opracowaniu kanału do 50/0.2 oraz obfitym płukaniu roztworem 5,25% NaOCl z aktywacją ultradźwiękami dokonano wypełnienia kanału. Przekonano pacjenta do wykonania zdjęcia rentgenowskiego w celu oceny jakości wypełnienia, tłumacząc szczegółowo cel rentgenodiagnostyki i wpływ na proces diagnostyczno-leczniczy na każdym etapie jego realizacji (ryc. 2). Po ocenie zdjęcia dokonano rewizji z wypełnieniem metodą kondensacji pionowej gutaperki materiałem uszczelniającym AHPlus i dopełnieniem gutaperką z użyciem BeeFill (ryc. 3). Ząb odbudowano wkładem koronowo-korzeniowym z włókna szklanego, cementowanym na RelyX U200.

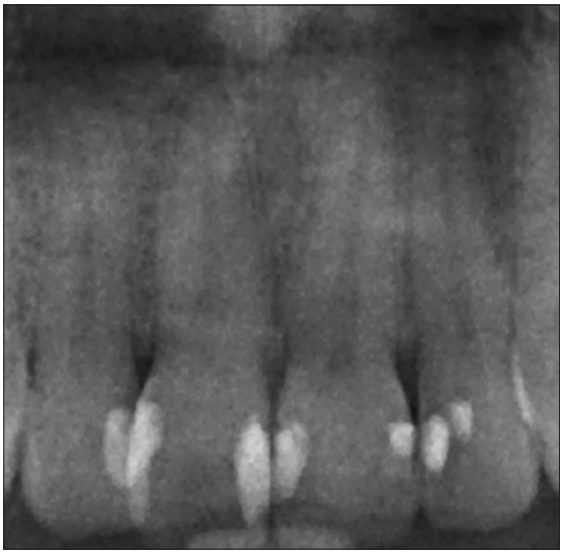

Ryc. 1. Stan wyjściowy po urazie.

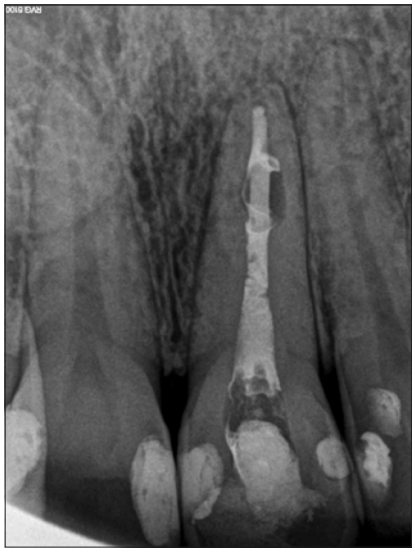

Ryc. 2. Zdjęcie punktowe śródzabiegowe.

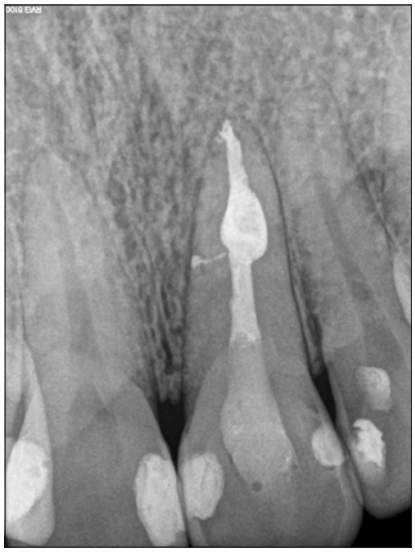

Ryc. 3. Zdjęcie po dopełnieniu kanału.

Badanie kontrolne przedmiotowe i radiologiczne w 2021 r. nie wykazało żadnych patologii (ryc. 4).

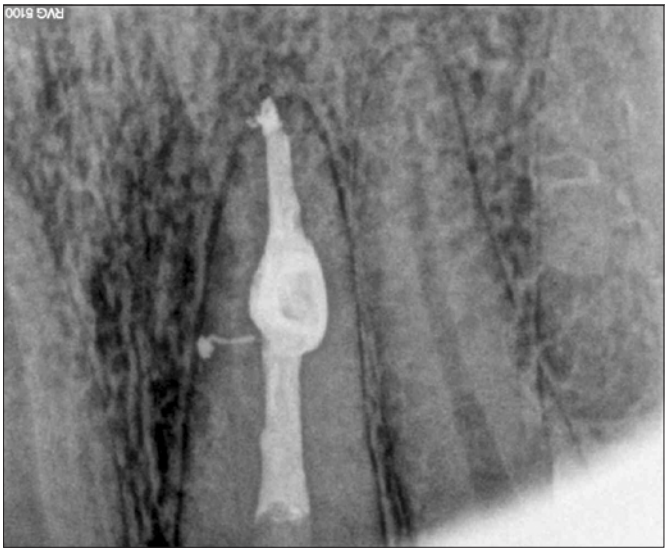

Ryc. 4. Zdjęcie kontrolne po 5 latach.

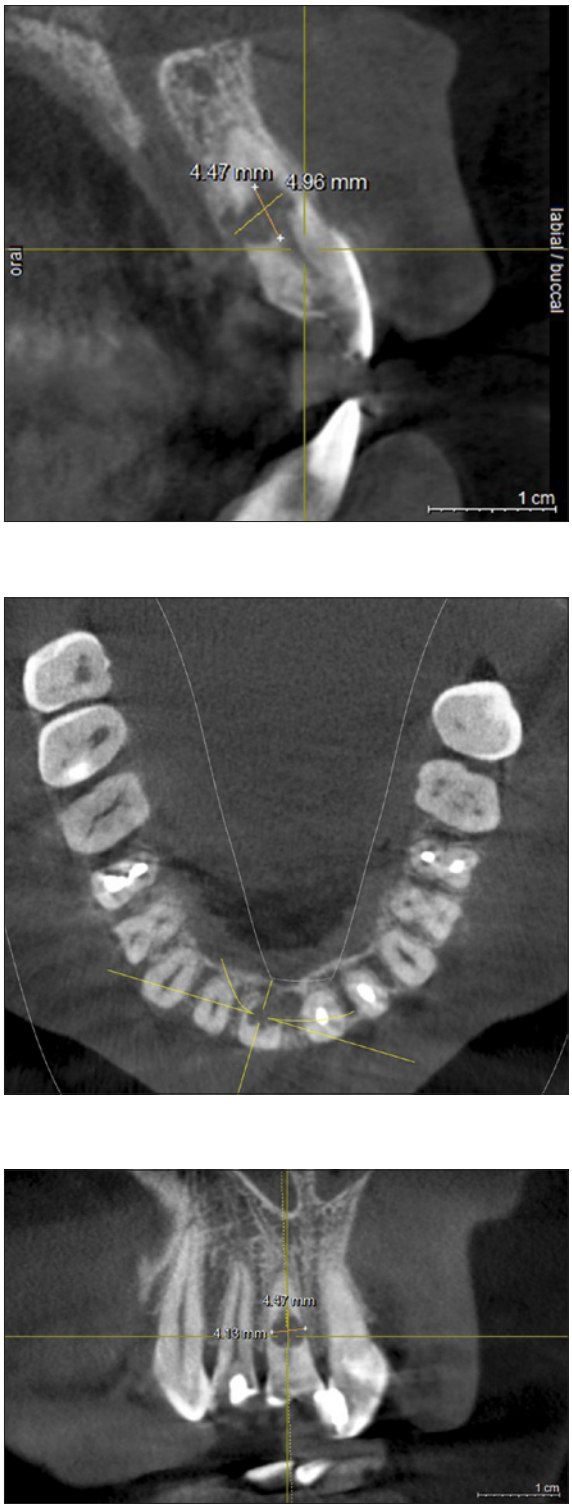

Ryc. 5, 6, 7. Stan wyjściowy – resorpcja wewnętrzna perforująca.

Przypadek 2

Leczenie implantoprotetyczne – przypadek resorpcji wewnętrznej

Pacjentka, lat 46, zgłosiła się w celu leczenia zębów strefy estetycznej. Głównym problemem był reagujący na nagryzanie ząb 11. W wywiadzie stwierdzono uraz zębowy, do którego doszło około 10 lat wcześniej. W badaniu podmiotowym pacjentka podała, iż ząb od 2 tygodni jest tkliwy na nagryzanie, nie odczuwała natomiast różnicy w reaktywności na bodźce termiczne ani bólów samoistnych. Badanie przedmiotowe wykazało prawidłową ruchomość zęba. Zdjęcie rentgenowskie uwidoczniło przejaśnienie w obrębie środkowej części korzenia o cechach resorpcji. Podjęto decyzję o wykonaniu badania CBCT, które potwierdziło występowanie resorpcji wewnętrznej penetrującej do kości (ryc. 5, 6, 7). Po dokładnym przeanalizowaniu wyników badań i rozmowie z pacjentką podjęto decyzję o ekstrakcji zęba i leczeniu implantoprotetycznym.

W znieczuleniu nasiękowym usunięto w całości ząb 11 (ryc. 8, 9, 10). Po oszlifowaniu zęba 21 wykonano uzupełnienie tymczasowe w postaci korony na zębie 21 z dowieszką na zębie 11 z materiału szybkopolimeryzującego Structur A2 z przęsłem wchodzącym do zębodołu – koncepcja ovate pontic (ryc. 11, 12). Typ uzupełnienia tymczasowego został wybrany ze względu na konieczność wykonania trwałego uzupełnienia – pacjentka na stałe przebywa poza granicami Polski – oraz życzenie wykonania estetycznego uzupełnienia we wszystkich górnych zębach siecznych. Po okresie gojenia przez specjalistę został założony implant.

Ryc. 8. Stan po usunięciu zęba z resorpcją.

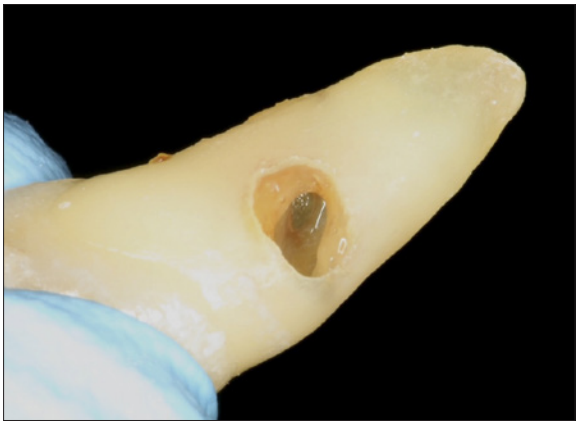

Ryc. 9, 10. Zdjęcie usuniętego zęba z resorpcją.

Ryc. 11. Półmost tymczasowy z materiału akrylowego.

Ryc. 12. Zaopatrzenie tymczasowe w jamie ustnej na okres gojenia.

Ryc. 13. Zdjęcie pantomograficzne po zabiegu implantacji, 2016 r.

Ryc. 14. Oszlifowane filary i łącznik z zindywidualizowanym profilem wyłaniania.

Ryc. 15. Zdjęcie pantomograficzne z koronami ostatecznymi, 2017 r.

Ryc. 16. Korony porcelanowe na cerkonie bezpośrednio po oddaniu.

Leczenie implantologiczne składało się z fazy chirurgicznej, polegającej na wszczepieniu implantu kostnego – firmy MIS C1 – 16mm długości, średnica 3,75mm (ryc. 13). Pozycja implantu przedsionkowo-podniebienna została tak zaplanowana, aby możliwe było obciążenie natychmiastowe za pomocą korony przykręcanej, tymczasowej, osadzonej na łączniku tymczasowym z materiału PEEK. Korona została wyłączona z obciążeń zgryzowych centrycznych i ekscentrycznych. Ząb 21 zabezpieczono pierwotną koroną tymczasową.

Pacjentkę poinformowano o konieczności niegryzienia przednimi zębami w fazie gojenia. Gojenie przebiegało bez komplikacji. Po 5 miesiącach wykonano preparację wszystkich górnych zębów siecznych pod korony protetyczne (ryc. 14). Wyciski pobrano metodą łyżki otwartej materiałem Impregum.

Usunięto korony tymczasowe i oczyszczono z cementu tymczasowego. Korony cerkonowe licowane porcelaną zacementowano materiałem RelyX. Korona na implancie wykonana na łączniku fabrycznym została przykręcona (ryc. 15, 16). Po oddaniu pracy i wykonaniu higienizacji dziąsło nad zębem 12 uległo wygojeniu (sondą periodontologiczną zweryfikowano kontrolnie odległość dziąsło brzeżne – kość, która w zenicie powinna wynosić 3 mm, a aproksymalnie 4mm). Dzięki zastosowaniu odpowiedniego profilu wyłaniania korony oraz minimalnie traumatycznej technice zabiegowej uzyskano trwały efekt zarówno w białej, jak i różowej estetyce.

Ryc. 17. Zdjęcie pantomograficzne, 2018 r.

W 2018 r. wykonano leczenie kanałowe zęba 12 przez koronę, z uwagi na rozwijający się stan zapalny miazgi (ryc. 17). W 2020 r. wykonano badanie CBCT, które wykazało prawidłowy stan tkanek okołowszczepowych (ryc. 18, 19).

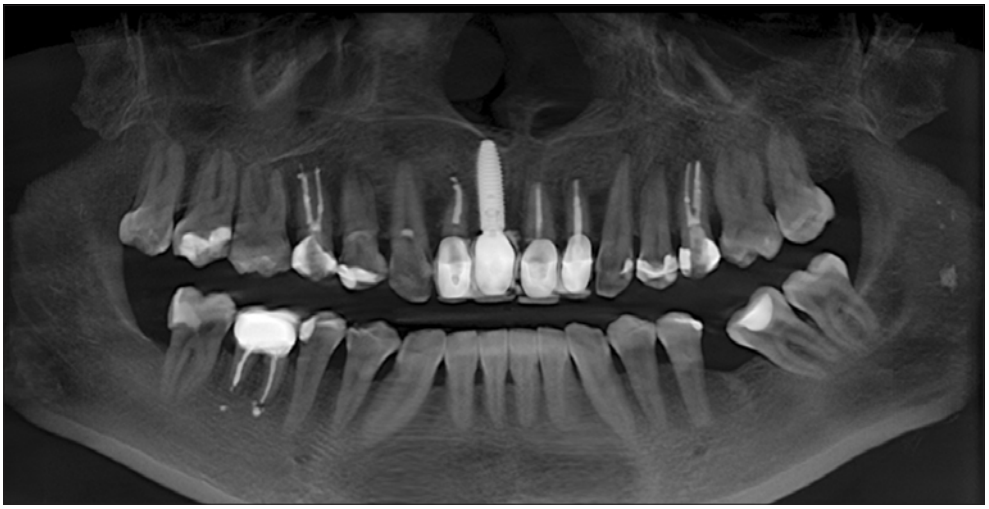

Ryc. 18. Warstwa CBCT kontrolna, 2019 r.

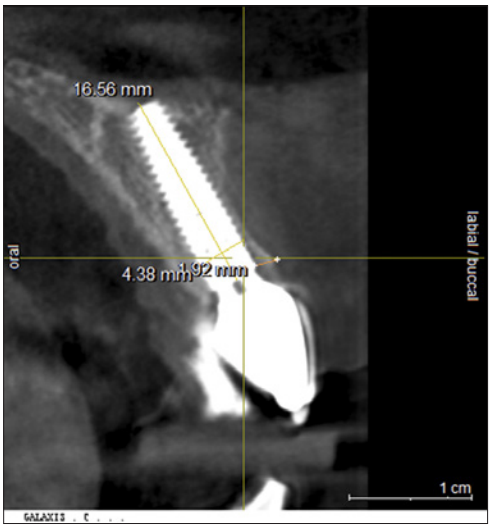

Ryc. 19. Warstwa CBCT – ocena blaszki przedsionkowej i pozycji implantu.

Piśmiennictwo

1. Tronstad L. Root resorption – etiology, terminology andclinical manifestations. Endod Dent Traumatol. 1988; 4(6): 241-252.
2. Trope M. Root resorption of dental and traumatic origin: classification based on etiology. Pract Periodontics AesthetDent. 1998; 10(4): 515-522.
3. Consolaro A. The four mechanisms of dental resorption initiation. Dental Press J Orthod. 2013;18(3): 7-9.
4. Friedman S, Rotstein I, Libfeld H i wsp. Incidence of external root resorption and esthetic results in 58bleached pulpless teeth.Endod Dent Traumatol. 1988;4:23-26.
5. Fuss Z, Tsesis I, Lin S. Root resorption – diagnosis, classification and treatment choices based on stimulation factors. Dent Traumatol. 2003; 19(4): 175-182.
6. Aziz K, Hoover T, Sidhu G. Understanding root resorption with diagnostic imaging. J Calif Dent Assoc. 2014;42 (3): 158-164.